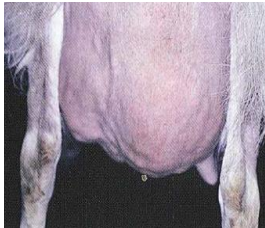



## Merkblatt: Mastitis (Euterentzündung)

Eine Mastitis (Euterentzündung) ist durch die entzündliche Veränderung einer oder beider Euterhälften gekennzeichnet. Es kann zwischen den Formen der **akuten**, **chronischen** und **subklinischen** Mastitis unterschieden werden.

<b>Akute Mastitis:</b>	
<b>Milchcharakter:</b>	Nicht mehr vorhanden Seröses Sekret, blutig, flockig, fauliger Geruch
<b>Euter:</b>	Vergrößert, geschwollen, schmerzempfindlich, heiß, gerötet bläuliche/schwarze Verfärbung
<b>Tier:</b>	Apathie, Fressunlust, erhöhte Körpertemperatur Normale Körpertemperatur erwachsener Ziegen: 38,3°C bis 39,0°C
<b>Typische Erreger:</b>	Staphylokokken, Escherichia u.a.
<b>Beispiel:</b>	
	
<b>Abb. 1: Akute Mastitis</b> Deutliche Verfärbung linksseitig	

<b>Chronische Mastitis:</b>	
<b>Milchcharakter:</b>	Vorhanden aber verminderte Milchleistung
<b>Euter:</b>	Euterhälfte bildet sich zurück, wird derber, Knoten entstehen
<b>Tier:</b>	Keine Auffälligkeiten
<b>Typische Erreger:</b>	Staphylokokken, Streptokokken u.a.
<b>Beispiel:</b>	
	
<b>Abb. 2: Chronische Mastitis</b> Euterrückbildung linksseitig	<b>Abb. 3: Chronische Mastitis</b> Euterrückbildung und Knotenbildung rechtsseitig

<b>Subklinische Mastitis:</b>	
<b>Milchcharakter:</b>	Unverändert, deutlich erhöhte Zellzahlen, verminderte Milchleistung
<b>Euter:</b>	Unverändert
<b>Tier:</b>	Keine Auffälligkeiten
<b>Typische Erreger:</b>	Staphylokokken u.a.

### Bildquellen:

Quelle 1: [http://i2.photobucket.com/albums/y32/PhoenixXFeatherz/100\\_2371.jpg](http://i2.photobucket.com/albums/y32/PhoenixXFeatherz/100_2371.jpg)

Quelle 2: Matthews J., 2016, Diseases of the goats, Chennai, India, Abb.13.1

Quelle 3: Matthews J., 2016, Diseases of the goats, Chennai, India, Abb.13.2

### Autorin:

Marie-Rosa Wolber, 20.11.2017